

# La respirazione orale e il ruolo della malocclusione

EDOARDO BERNKOPF<sup>1</sup>, VANNA BROIA<sup>2</sup>, ANA MARIA BERTARINI<sup>3</sup>, PIERO POLCINO<sup>4</sup>, FRANCESCO MACRÌ<sup>5</sup>

<sup>1</sup>Specialista in Odontostomatologia, Vicenza e Roma; <sup>2</sup>Specialista in Odontostomatologia, Parma; <sup>3</sup>Logopedista, Vicenza;

<sup>4</sup>Pediatra A.O. "G. Rummo" e Libero Professionista, Benevento; <sup>5</sup>Pediatra Libero Professionista, Roma

*L'argomento non è nuovo per la Rivista e per i suoi lettori: si tratta in ultima analisi di farsi consapevoli dei rapporti, complicati ma non troppo, tra deglutizione e respirazione, tra naso e mascelle, tra lingua, palato e rinofaringe. Il primo articolo su questo tema risale alla notte dei tempi, ed è dovuto, già quello, al dottor Bernkopf. Il fine della pubblicazione è ancora quello di promuovere/rinforzare la collaborazione, anche a livello culturale e reciprocamente consultiva, tra pediatri, ortodontisti e otoiatro.*

Molti bambini respirano con la bocca; dormono a bocca aperta, russano. Qualcuno di loro, anche per effetto di una ipertrofia tonsillare concomitante, ha crisi di apnea notturna (OSAS, *Obstructive Sleep Apnoea Syndrome*). Il tutto rientra nella condizione definita come SDB (*Sleep Disordered Breathing*). Generalmente, questo atteggiamento funzionale viene considerato espressione di adenoidismo e di naso chiuso. Ma non è sempre così.

## QUANTE VOLTE UNA RESPIRAZIONE ORALE È DOVUTA A OSTRUZIONE NASALE?

Alcuni Autori hanno rilevato che in questi bambini, anche in quelli con OSAS, le dimensioni del rinofaringe sono sostanzialmente normali<sup>1</sup> pur in presenza di adenoidi ipertrofiche. Secondo altri la pervietà nasale è importante nella genesi della sindrome da respirazione orale e nell'OSAS, e il suo ripristino viene considerato utile nel trattamento di quest'ultima, ma non sempre del tutto risolutivo<sup>2,3</sup>, soprattutto nel lungo periodo<sup>4</sup>.

Morale: l'ostruzione nasale non è la causa della respirazione orale, della

## ORAL BREATHING AND MALOCCLUSION

(*Medico e Bambino* 21, 107-112, 2002)

### Key words

Oral breathing, Orthodontic treatment, Abnormal occlusion, Snoring, Sleep apnoea

### Summary

Abnormal development of crano-mandibular structures may represent an alternative, or complementary, explanation for many cases of oral breathing and obstructive sleep apnoea syndrome in childhood. They report the beneficial and prompt effects on symptoms obtained with orthodontic treatment, such as the use for a few weeks of a mandibular advancement splint. A diagnostic approach to oral breathing is necessary to identify cases who may benefit from orthodontic treatment or oral devices, as adjunctive or alternative intervention, since interventions aimed solely at treating upper airway obstruction may be ineffective or insufficient. Early multidisciplinary diagnosis and treatment of subjects with oral breathing may also prevent further structural and functional abnormalities.

roncopatia notturna né dell'OSAS, o quanto meno non l'unica. L'interpretazione che riteniamo di proporre è la seguente: sia la sindrome di cui stiamo parlando sia l'ostruzione nasale sono generate da una serie di concause o "relazioni" (il termine relazione serve a meglio precisare l'assenza di un rapporto di causalità unidirezionale, ma piuttosto una condizione di circolarità, una molteplicità e una reciprocità di cause/effetti), fra cui è centrale una sfavorevole conformazione della struttura cranio-mandibolare e occlusale. Il

fatto che semplici dispositivi orali, modificando la pervietà delle vie aeree, possano correggere una sindrome di respirazione orale, sta alla base della nostra tesi.

*Molti bambini, malgrado una lunga storia riferita di naso chiuso, a un semplice esame clinico mostrano di avere un naso sostanzialmente pervio.*

In molti casi, infatti, il bambino non ha il naso tappato, ma semplicemente non lo usa. Se, infatti, il bambino ha as-

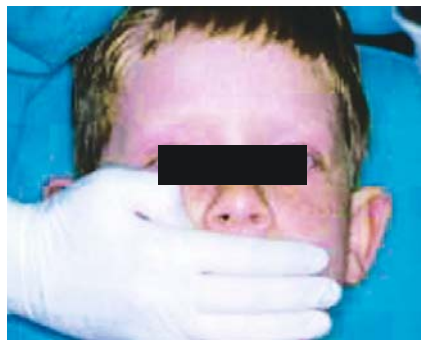sunto un errato schema respiratorio orale, legato molto spesso alla deglutizione atipica indotta anche dall'allattamento con biberon<sup>5</sup> o da abitudini viziate, quali il succhiamento del dito o del succhiotto, è possibile che per molto tempo, pur sapendo riconoscere il proprio naso, non sappia in realtà a che cosa gli serva. Sono molti i bambini perennemente raffreddati che, richiesti dalla mamma di soffiare dal naso sul fazzoletto, soffiano in realtà dalla bocca. In questi casi la respirazione orale non è secondaria all'ostruzione nasale, che è invece una complicanza della diminuita ventilazione nasale, indotta primariamente da una malocclusione dento-scheletrica e da uno schema deglutitorio e respiratorio atipici.

### Prima domanda: il naso è chiuso, o no?

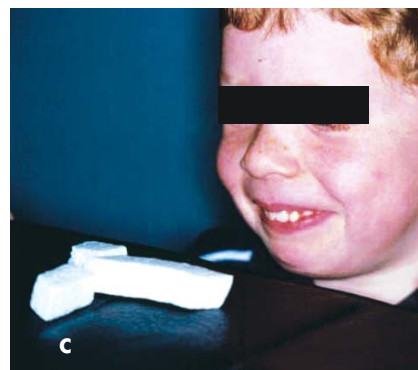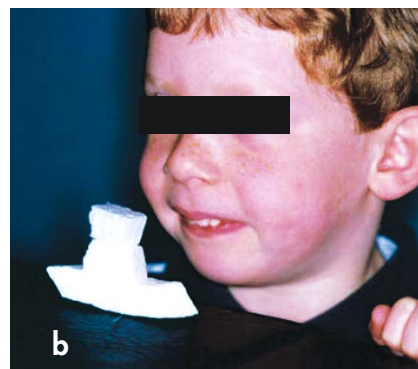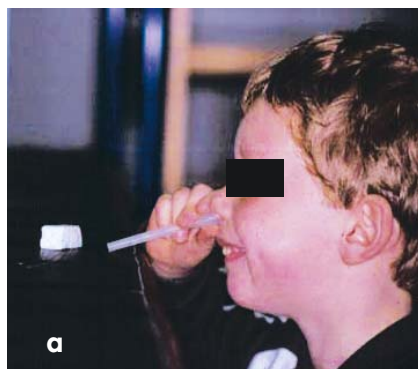
Siamo soliti ottenere un primo screening con quella che potrebbe essere chiamata la manovra del buon senso, manovra che troviamo più efficace, oltre che più semplice, dei test di Glazer e Rosenthal.

*Al bambino che viene presentato dai genitori e dal pediatra di famiglia come uno con il naso sempre chiuso viene semplicemente tappata la bocca con la mano, invitandolo a respirare con il naso (Figura 1).*

Nella nostra esperienza, una percentuale significativa dei bambini di questo tipo sono in grado di respirare dal naso se, appunto, costretti a farlo: questo significa che i margini di qua-



**Figura 1.** La semplice manovra (si tappa con una mano la bocca del bambino) per stabilire se il bambino respira con la bocca.



### Figura 2. Cannula nasale di Bertarini-Bernkopf.

*Dopo aver controllata la pervietà del naso, e dopo averla eventualmente migliorata con il lavaggio nasale, al bambino viene insegnato ad applicare la cannula a una narice, chiudendo con il proprio dito la narice controlaterale. Il bambino viene quindi invitato a smuovere, soffiando attraverso la cannula, dei pezzetti di polistirolo o una pallina da ping pong, eventualmente predisponendo un bersaglio tipo rete da football. È importante complimentarsi con lui per l'efficacia del suo soffiare, che aumenterà di volta in volta.*

*Lo stesso esercizio viene eseguito con la narice controlaterale ed eventualmente con due cannule a doppietta su entrambe le narici. Infine viene fatto eseguire senza cannule.*

lunque terapia, anche radicale, chirurgica o steroidea, sono limitati, poiché non serve stappare un naso già pervio, che il bambino non usa perché non sa usare.

È probabile che i casi di cui parliamo giungano alla nostra osservazione perché selezionati, ma è certo che esistono e che non sono l'eccezione.

### Se il naso non è chiuso, che fare?

*Se la manovra è positiva, cioè se il naso risulta pervio, è chiaro che l'attenzione dovrà essere concentrata non sulla terapia medica o chirurgica, ma su quella funzionale.*

In particolare la correzione dello schema respiratorio orale, quasi sempre accompagnato da una deglutizione atipica merita, specie se il paziente è molto piccolo, un intervento logopedico.

L'autoconsapevolezza del ruolo funzionale respiratorio del suo naso può essere efficacemente insegnata al bambino grazie all'impiego di uno stru-

mento molto semplice, come quello che noi usiamo applicare (cannule di Bertarini-Bernkopf, Figura 2).

Verso i due-tre anni, però, l'occlusione dentaria del piccolo paziente avrà già probabilmente risentito dei fattori disfunzionali sopra esposti: sarà insorta una malocclusione. Lo scorretto ingranamento dei denti antagonisti, ancorché decidui, tenderà quindi a perpetuare il problema, rendendo poco efficace il solo trattamento logopedico. Le Figure 3, 4 e 5 espongono chiaramente sia gli effetti della malocclusione con retroposizione della mandibola, riduzione del calibro della colonna aerea naso-faringea, sia gli effetti della applicazione di una placca di riposizionamento mandibolare. Torneremo più oltre su questi effetti meccanici della malocclusione.

*Siamo dunque soliti attuare, contestualmente a quello logopedico, un trattamento ortodontico intercettivo della malocclusione, anche molto precoce, con l'impiego della placca di riposizionamento mandibolare (Figura 5).*

Bisogna dire che questo schema non è condiviso da tutti gli ortodontisti, forse più per consuetudine che per un reale convincimento contrario.

La placca di riposizionamento è un dispositivo endorale, concettualmente non molto diverso da quello utilizzato da anni nelle gravi impoplasie mandibolari e nella sindrome di Pierre-Robin. La placca costringe in una posizione più avanzata la mandibola, permettendole di non cadere all'indietro, spingendo le tonsille a ingombrare lo spazio respiratorio.

Il dispositivo che noi abbiamo messo a punto, la placca di Bertarini-Bernkopf, è dotato di un vallo di riposizionamento che, decorrendo vestibolarmente da canino a canino superiori, costringe la mandibola ad assumere la posizione terapeutica decisa caso per caso dal dentista, sulla base della diagnosi singolarmente formulata. Inoltre, grazie al "target" linguale di cui è dotata, stimola la lingua a ricollocarsi sulle rughe palatine.

*L'effetto della placca di riposizionamento è molto pronto ed evidente, e nel giro di pochi giorni, al massimo di qualche settimana.*

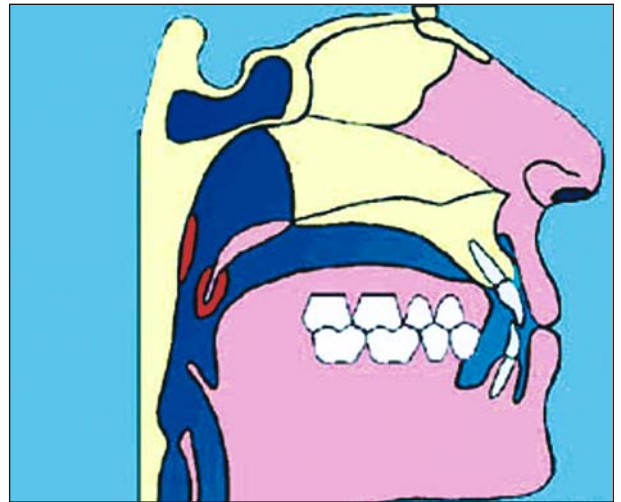
Questo possibile tempo di latenza tra l'intervento e il suo effetto dipende dalla eventuale necessità di una rieducazione logopedica e miofunzionale (vedi oltre); quando il paziente ha imparato a respirare con il naso i sintomi della SDB scompaiono.

**Che cosa fare nel bambino che, invece, ha veramente il naso chiuso?**

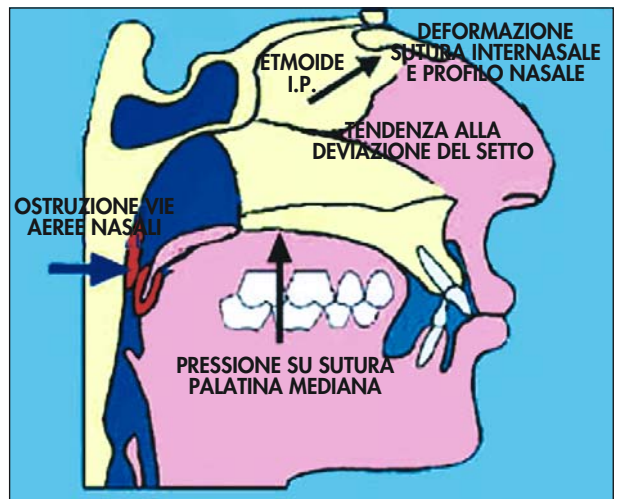
I bambini che risultano invece negativi alla "manovra del buon senso" o del respiro a bocca chiusa (cioè quelli che hanno un effettivo ingombro del tratto respiratorio naso-faringeo) non vengono automaticamente esclusi dal trattamento di cui sopra.

Le vie nasali possono infatti risultare effettivamente chiuse ma, ancora una volta, i motivi possono non essere primariamente nasali (adenoidi, allergia, sinusite), ma piuttosto primariamente occlusali. Il fatto che, ad esempio, in un morso profondo, le arcate dentarie ser-

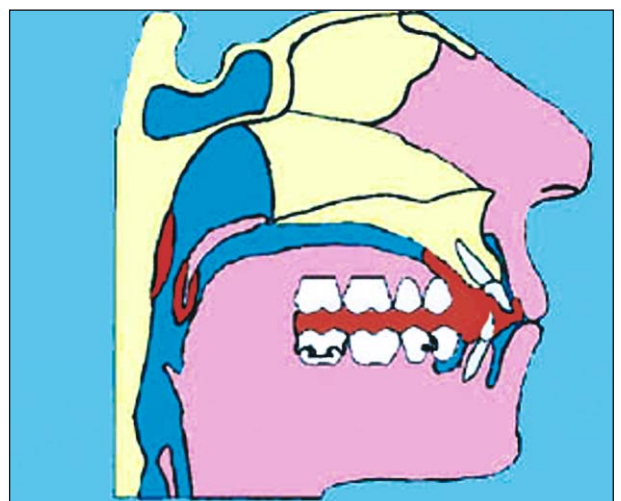
**Figura 3.** Il rapporto occlusale "normale": le cuspidi dell'ultimo molare si articolano con precisione con il molare inferiore leggermente anteriorizzato rispetto al superiore. Gli incisivi superiori si sovrappongono di poco più di un millimetro a quelli inferiori.



**Figura 4.** Rapporto malocclusale di II classe: il rapporto tra gli ultimi molari è invertito; gli incisivi inferiori sono nascosti dai superiori che sbandierano in avanti. In alto la volta palatina è sollevata dalla lingua; il vomere deforma il profilo del naso; all'indietro, la radice della lingua respinge le strutture molli del faringe, restringendo la via aerea naso-faringea.



**Figura 5.** La malocclusione (e la pervietà respiratoria) vengono corrette dalla placca.



rino eccessivamente, diminuendo la dimensione verticale della bocca (cioè la distanza tra le basi ossee di mascellare e mandibolare), comporta due effetti: la retrusione mandibolare e la perdita di una parte del volume endo-orale a disposizione della lingua (Figura 4).

A causa del minor spazio a sua disposizione (dovuto appunto al morso profondo) la lingua, impedita dal muro dentale e dall'atteggiamento contratto delle labbra a trovare spazio in avanti e ai lati, non può che riguadagnarla in alto o all'indietro.

□ In alto la continua spinta linguale sulla sutura palatina mediana genera facilmente un palato ogivale, con l'invasione delle sovrastanti cavità nasali e il restringimento, anche con questo meccanismo, della via aerea nasale, per diminuzione del suo sviluppo verticale.

NB: È probabilmente la spinta verso l'alto che genera profili con naso aquilino, giacché la spinta sulla sutura palatina mediana si trasmette al vomere e alla lamina perpendicolare dell'etmoide fino alla sutura delle ossa nasali. Se la sutura nasale mediana non cede deformandosi, sarà invece il setto nasale ad assorbire le spinte verso l'alto e sarà portato a curvarsi e a deviare. In molti casi i due aspetti si sommano: grande naso aquilino e setto deviato, e paradossalmente il paziente, a fronte di un naso esuberante, ne lamenta la scarsa funzionalità ai fini respiratori.

□ All'indietro, la spinta linguale si esercita sui tessuti molli e restringe la colonna aerea del rinofaringe. In questa condizione due tonsille anche moderatamente ipertrofiche diventano occludenti e (aspirate dall'effetto Venturi) possono produrre le crisi di apnea notturna (OSAS).

La mancata ventilazione nasale può comportare, a causa del ristagno di muco e della flogosi consecutiva, un deficit secondario di trasporto muco-ciliare e di drenaggio, che tende a perpetuare la situazione svantaggiosa, favorendo la sinusite, e di conseguenza l'edema e la sofferenza della mucosa<sup>6</sup>.

Se il bambino giunge alla nostra attenzione in questo stato, non è possibile sciogliere il quesito diagnostico differenziale sul ruolo primario della respirazione orale prima di aver ottenuto una remissione della rinosinusite stes-

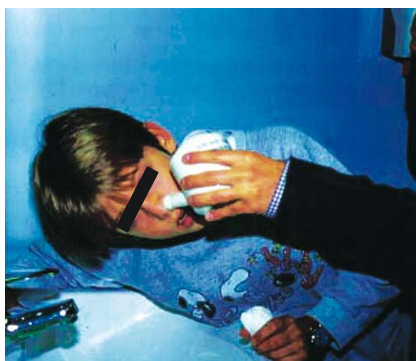

Figura 6. La tecnica di lavaggio delle mucose rinosinusali con soluzione idrosalina calda: lo strumento impiegato è il "Neti Lota" prodotto dalla SIRIO di Vicenza.

sa e dell'edema delle strutture naso-faringee che questa comporta. Per contro, in presenza di uno schema respiratorio orale primario, la terapia della sinusite avrà effetti solo momentanei.

In questi casi trova indicazione, assieme agli altri presidi (dagli steroidi nasali, fino alla rimozione chirurgica del tessuto linfatico occludente), il lavaggio delle cavità rinosinusali con soluzione idrosalina ipertonica calda<sup>7</sup> (Figura 6).

Dopo una settimana di questo trattamento, sovente il bambino risulterà positivo alla "manovra del buon senso", e potrà rientrare nello schema di trattamento già esposto, quindi potrà essere presa in considerazione anche per lui la sistemazione della placca di riposizionamento mandibolare.

### Rieducazione funzionale dopo l'applicazione della placca

Abitualmente l'applicazione della placca, grazie al target linguale di cui si è già detto, stimola la lingua a ricollocarsi sulle rughe palatine. Il sinergismo che lega lingua e labbra fa sì che anche queste ultime quasi sempre tendano spontaneamente a chiudersi e a combaciare fra loro: quando, come nella maggior parte dei casi, questo succede fin dalla prima applicazione del dispositivo intraorale, si può formulare una prognosi rapidamente favorevole, anche nei disturbi respiratori più gravi.

Succede invece a volte che il bambino presenti lingua e labbra fortemente ipotoniche, e che quindi non sia immediatamente recettivo allo stimolo fun-

zionale che la placca gli induce. In pratica alcuni bambini tengono le labbra aperte nonostante il dispositivo ortodontico. In questi casi il contestuale trattamento logopedico, in particolare delle labbra, risulta indispensabile.

A questo punto siamo soliti impiegare il rinforzatore labiale (interpretazione personale del più noto bottone di Garliner) e il correttore labiale<sup>8</sup> di nostra elaborazione (Bertarini-Bernkopf), che ci limitiamo a mostrare in fotografia (Figura 7 e 8).

Una causa di insuccesso può essere la mancata presa in considerazione di altre disfunzioni a carico della deglutizione e della fonazione. Se da un lato queste disfunzioni possono essere dovute alla malocclusione (ma con circolo vizioso possono anche indurne l'insorgenza), dall'altro la loro programmazione finisce per costituire un meccanismo muscolare resistente a correzioni meccaniche, quali quelle ortognatodontiche. Purtroppo l'intervento logopedico è molto spesso rivolto al solo aspetto fonetico, e non tiene conto del fatto che il bambino prima deglutisce (già nella vita intrauterina), poi respira, e solo più tardi parla: il trattamento miofunzionale deve pertanto rispettare il medesimo timing (Figura 9).

### CONSIDERAZIONI GENERALI

Riprendiamo un po' le fila di quanto abbiamo detto sinora. Il bambino con SDB come anche il bambino con OSAS può avere il naso anatomicamente chiuso, ma può avere un naso pervio, che non sa usare a causa di uno schema deglutitorio e respiratorio scorretti. Nel secondo caso l'unico approccio possibile è quello di correggere questa abitudine disfunzionale e, contemporaneamente, le cause anatomiche (malocclusione), quasi sempre presenti. Ma anche nei pazienti col naso primariamente chiuso, lo schema respiratorio orale è diventato spesso un'abitudine acquisita, e la malocclusione è un compagno di strada quasi obbligato. Dunque, anche in questo caso, alla "disostruzione" medica o chirurgica del rino-faringe può esser necessario far seguire una riabilitazione

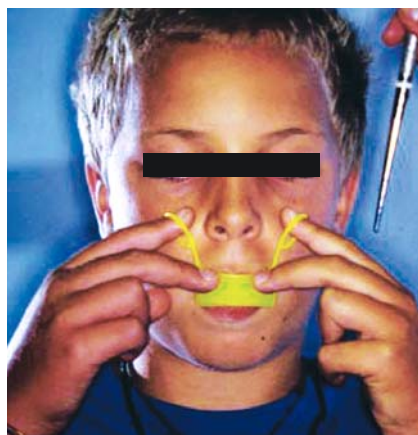
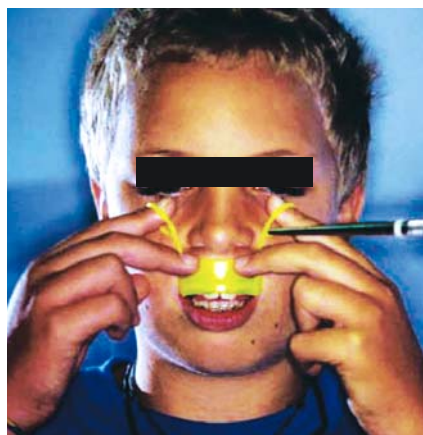
Figura 7. Correttore labiale di Bertarini-Bernkopf.

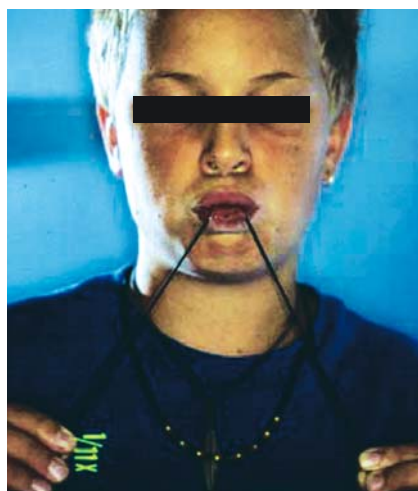
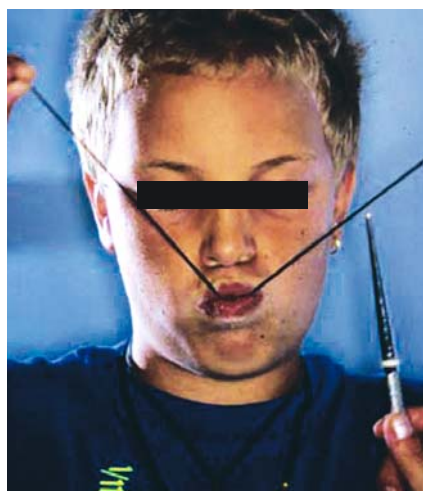
Figura 8. Rinforzatore labiale di Bertarini-Bernkopf

miofunzionale e/o una correzione ortodontica, di cui il primo tempo potrà essere l'applicazione della placca di riposizionamento mandibolare.

Se il preliminare ripristino della funzione nasale è condizione necessaria all'efficacia di qualunque dispositivo orale, questo non è di per sé sufficiente a sconfiggere la sindrome di respirazione orale e la roncopia concomitante<sup>2,3</sup>.

Il russare è dato dalla vibrazione del palato molle, dovuto al fatto che l'aria inspirata dalla bocca trova uno stretto passaggio tra palato molle, ugola e tonsille da un lato, e la lingua dall'altro. La chirurgia (tonsillectomia nel bambino<sup>9</sup>, plastica del velo pendulo nell'adulto<sup>10</sup>) a carico di una sola componente anatomi-

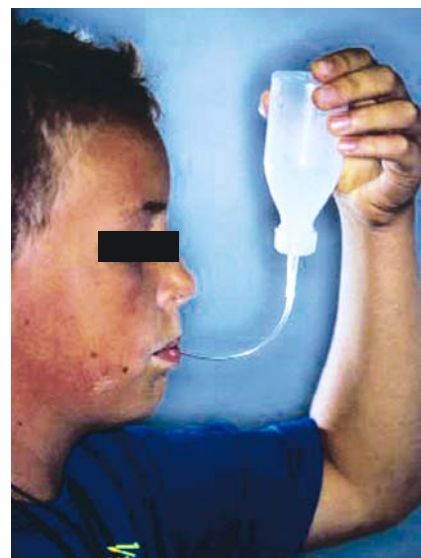ca, quella posteriore, può non essere sufficiente: la correzione della compo-

nente anteriore, costituita dalla postura linguale, è invece spesso necessaria, oltre che agevole ed incruenta. La postura linguale è a sua volta fortemente condizionata dal tipo di occlusione (o di malocclusione).

L'apnea nel sonno può aggiungersi agli effetti più banali dello schema strutturale sfavorevole sopra esposto. L'apnea, e in generale la difficoltà respiratoria notturna, sono dovute per lo più all'associarsi di un ostacolo posteriore (adenoidi+tonsille) a un ostacolo anteriore (lingua retroposta, malocclusione con mandibola retroposta o ipoplastica). L'effetto Venturi di aspirazione sui tessuti orofaringei, prodotto dal rapido passaggio dell'aria attraverso l'angusto pertugio tra i due ostacoli, e l'ipotonia muscolare indotta dal sonno (ed eventualmente aggravata dalla ipercapnia) si associano a loro volta per produrre la caduta posteriore delle tonsille, facilitata dalla retrognazia.

La placca di riposizionamento, come si è detto, costringe la mandibola ad assumere la posizione terapeutica decisa caso per caso dal dentista, sulla base della diagnosi singolarmente formulata. Una volta applicata, quindi, il paziente è costretto a correggere la malposizione mandibolare che presentava, e che è quanto meno concausa, quando non causa prima, della sindrome da respirazione orale ed eventualmente dell'OSAS. Se la diagnosi è corretta, l'effetto è pronto.

**Figura 9.**  
Bottiglietta di Bertarini Bernkopf (S.I.R.I.O. Vicenza) per la correzione della deglutizioni atipiche. Si appoggia il tubicino flessibile di cui è dotata la bottiglietta sulle rughe palatine, facendolo sostenere dalla punta della lingua. I denti devono essere leggermente separati e le labbra combacianti. La bottiglietta, riempita di acqua o di una bibita a piacere, va posta capovolta verticalmente circa all'altezza della fronte. Si fa fuoriuscire un po' d'acqua dalla bottiglietta, e si invita il paziente a deglutire senza spostare la lingua dal tubicino e senza muovere le labbra. Dopo ogni deglutizione si fanno aprire leggermente i denti, rilassando tutti i muscoli del viso. L'esercizio va ripetuto secondo la prescrizione del dentista o della logopedista.



**MESSAGGI CHIAVE**

□ Il rapporto fra ostruzione nasale, respirazione orale e OSAS è complesso, mediato, oltre che dalle componenti tradizionalmente considerate (rinosinusiti, allergie, ipertrofie adeno tonsillari), anche dalla malposizione mandibolare, dalla malocclusione dentaria, dall'ipotonìa labiale, dalle disfunzioni linguali, dagli scorretti schemi deglutitori, respiratori e fonatori.

□ Un adeguato trattamento ortognatodontico e logopedistico, anche precoce rispetto agli schemi tradizionali, può rivelarsi estremamente efficace.

□ La filosofia che sostiene questa posizione è in accordo con tutti i riscontri della letteratura, e dà spiegazione sia dei successi con i dispositivi orali o con i trattamenti ortodontici, sia di molti insuccessi dei trattamenti incompleti e "miopi", limitati alla disostruzione nasale.

*La correzione precoce, e anche precocissima, di una malposizione mandibolare, sia in senso latero-laterale (morso deviato, morso inverso monolaterale) sia in senso sagittale (mandibola retrusa o protrusa, II e III classe di Angle) che in senso verticale (morso profondo o morso aperto), pur inusuale rispetto all'abituale timing ortodontico, è in piena armonia con i concetti generali dell'Ortognatodonzia, dell'Ortopedia (orthopaideia: letteralmente "far crescere dritti i bambini") e della Pediatria.*

La letteratura riporta un elevato numero di lavori sperimentali che dimostrano l'efficacia di vari dispositivi orali nella terapia delle sindromi di ostruzione nell'adulto<sup>11-18</sup>. Si tratta, però, quasi sempre di dispositivi standard, che mirano a rimuovere, limitatamente al tempo del sonno, alcune caratteristiche anatomo-funzionali sfavorevoli, quali l'atteggiamento linguale, la conformazione del palato molle e la postura mandibolare.

Lo schema terapeutico che noi proponiamo, invece, anche se in alcune fa-

si si avvale di dispositivi simili ai consueti dispositivi orali, costituisce un intervento potenzialmente risolutivo.

Il trattamento ortodontico tradizionale prevede solitamente un approccio intercettivo verso i 7-8 anni di età, e un trattamento definitivo verso la fine dello sviluppo, tra i 13 e i 14 anni.

Noi siamo invece propensi ad anticipare l'età di intervento ortognatodontico, ma non in ragione dell'età anagrafica o dentale del piccolo paziente, bensì di quella di insorgenza delle problematiche respiratorie<sup>19</sup>, ma anche delle otiti<sup>20</sup> ricorrenti o della componente cefalalgica<sup>21</sup> che, in ragione della malocclusione di cui il bambino si rivela portatore, ci facciano supporre una relazione patogenetica con quest'ultima. Non esistono, a nostro parere, limiti teorici e concettuali per l'anticipazione del trattamento nel bambino.

**Bibliografia**

1. Casselbrant ML. What is wrong in chronic adenoiditis/tonsillitis anatomical considerations. *Int J Pediatr Otorhinolaryngol* 1999;5:49 Suppl 1:S133-5.
2. Friedman M, Tanyeri H, Lim JW, et al. Effect of improved nasal breathing on obstructive sleep apnea. *Otolaryngol Head Neck Surg* 2000;122(1):71-4.
3. Nandapalan V, McCormick MS, Jones TM, Gibson H. Does adenotonsillectomy cure hypoxaemia in children with sleep apnoea and congenital cardiac pathology? *Int J Pediatr Otorhinolaryngol* 1999;50(1):55-62.
4. Finkelstein Y, Wexler D, Berger G, Nachmany A. Anatomical Basis of Sleep-Related Breathing Abnormalities in Children With Nasal Obstruction. *Arch Otolaryngol Head Neck Surg* 2000;126:593-600.
5. Bernkopf E, Caponera O, Broia V, Bertarini AM. Effetti sulla struttura cranio-mandibolo-vertebrale dell'allattamento artificiale. *Medico e Bambino* 2000;19(4):234-6.

following posterior pharyngeal flap operation. *Ann Plast Surg* 1999;43(3):252-7.

11. Bondemark L, Lindman F. Craniomandibular status and function in patients with habitual snoring and obstructive sleep apnoea after nocturnal treatment with a mandibular advancement splint: a 2-year follow-up. *Eur J Orthod* 2000.

12. Henke KG, Frantz DE, Kuna ST. An Oral Elastic Mandibular Advancement Device for Obstructive Sleep Apnea. *Am J Respir Crit Care Med* 2000;161(2):420-5.

13. Johal A, Battagel JM. An investigation into the changes in airway dimension and the efficacy of mandibular advancement appliances in subjects with obstructive sleep apnoea. *Br J Orthod* 1999;26(3):205-10.

14. Lavigne GJ, Goulet JP, Zucconi M, et al. Sleep disorders and the dental patient: an overview. *Oral Surg Oral Med Oral Pathol Oral Radiol Endod* 1999;88(3):257-72.

15. Pancer J, Al-Faifi S, Al-Faifi M, Hoffstein V. Evaluation of variable mandibular advancement appliance for treatment of snoring and sleep apnea. *Chest* 1999;116(6):1511-8.

16. Rondeau BH. Dentist's role in the treatment of snoring and sleep apnea. *Funct Orthod* 1998;15(1):4-6.

17. Raskin S, Limme M, Poirrier R, et al. Orthodontic contribution in sleep apnea. *Orthod Fr* 1997;68(1):227-36.

18. Ryan CF, Love LL, Peat D, et al. Mandibular advancement oral appliance therapy for obstructive sleep apnoea: effect on awake calibre of the velopharynx. *Thorax* 1999;54(11):972-7.

19. Villa MP, Bernkopf E, Pagani J, Broia V, Montesano M, Ronchetti R. Randomized Controlled Study of an Oral Jaw-Positioning Appliance for the Treatment of Obstructive Sleep Apnea in Children with Malocclusion. *American Journal of Respiratory and Critical Care Medicine* Volume 165, Number 1, January 2002;123-27.

20. Bernkopf E. Malocclusione nelle otiti ricidivanti e croniche. *Medico e Bambino* 1987;7:51-4.

21. Bernkopf E, Maraggia A, Anselmi S. Ortodonzia e cefalee migrensive nel bambino. *Medico e Bambino* 1990;8:518-21.

Possono essere richiesti all'autore [edber@studiober.com](mailto:edber@studiober.com)

Altre notizie si possono avere visitando il sito [www.studiober.com](http://www.studiober.com)

Bernkopf E. "Malocclusione" nelle otiti ricidivanti e croniche. *Medico e Bambino* Luglio 1987, 51-4

Bernkopf E. Maraggia A. Bosetti M. La vertigine di pertinenza odontoiatrica. *Attualità Dentale* N. 36 - Anno VI - Ottobre 1990, 8-15

Bernkopf E. - Broia V. Bertarini A.M. Il lavaggio della mucosa rinosinusale con soluzione idrosalina calda. *Il Medico Pediatra*, vol 7, n. 3, Giugno 1998 156-9

Villa MP, Bernkopf E\*, Pagani J, Broia V\*, Montesano M, B Paggi, Ronchetti R Randomized controlled study of an oral jaw positioning appliance for the treatment of obstructive sleep apnea in children with malocclusion. \*Consultant orthodontist *Am. J. Respir. Crit. Care Med.*, Volume 165, Number 1, January 2002, 123-27 (Impact factor 04,705)

Bernkopf E. Broia V. Bertarini A.M. Polcino P. La respirazione orale e il ruolo della malocclusione. *Medico e Bambino* 2, 2002, 107-112.

Bernkopf E. Rossi F.P. Macri F. Broia V. Reflusso Gastro Esofageo e malocclusione dentale. *Il Medico Pediatra*, 2002 Vol.11,4 Agosto, 286-7

Bernkopf E. L'occlusione dentaria e la postura mandibolare nella pratica sportiva agonistica *Riv.It.di Stomatologia* 2003 Anno LXXI -1, 17-21

Bernkopf E. Macri F. "Malocclusione dentale, respirazione orale e Tosse Cronica" *Il Medico Pediatra* N° 5 - 2005, 125-37

Coruzzi P, Gualerzi M, Bernkopf E, Brambilla L, Brambilla V, Broia V, Lombardi C, Parati Autonomic cardiac modulation in obstructive sleep apnea: effect of an oral jaw-positioning appliance. *Chest* 2006 130(5):1362-8

Bernkopf E. Colleselli P. Broia V De Benedictis F.M.:Is recurrent parotitis in childhood still an enigma? a pilot experience. *Acta Paediatrica* 2008 97, pp. 478 -482 Impact Factor: 1,297



## Randomized Controlled Study of an Oral Jaw-Positioning Appliance for the Treatment of Obstructive Sleep Apnea in Children with Malocclusion

MARIA P. VILLA\*, EDOARDO BERNKOPF\*\*, JACOPO PAGANI\*, VANNA BROIA\*\*, MARILISA MONTESANO\*, and ROBERTO RONCHETTI\*

\*Department of Pediatrics, II Faculty S.Andrea, University of Rome La

Sapienza, Rome, Italy \*\*Consultant orthodontist [edber@studiober.com](mailto:edber@studiober.com)

To evaluate the clinical usefulness and tolerability of an oral jaw-positioning appliance in the treatment of obstructive sleep apnea syndrome in children, we studied 32 patients (mean age, 7.1±2.6yr; 20 males) with symptoms of obstructive sleep apnea, malocclusion, and a baseline apnea index >1event/h. A group of 19subjects was randomly assigned to a 6-mo trial of an oral appliance; the remainder acted as control subjects. At baseline and after the trial all patients underwent physical examination, a standard polysomnography, and orthodontic assessment. A modified version of the Brouillette questionnaire related to obstructive sleep apnea symptoms was administered to parents before and after the trial and a clinical score was calculated. Of the 32subjects enrolled, 4treated subjects and 5 control subjects were lost to follow-up. Polysomnography after the trial showed that treated subjects all had significantly lower apnea index ( $p < 0.001$ ) and hypopnea index values ( $p < 0.001$ ) than before the trial, whereas in untreated control subjects these values remained almost unchanged. Clinical assessment before and after treatment showed that in 7of the 14subjects (50%) the oral appliance had reduced (a fall of at least 2points in the respiratory score) and in 7 had resolved the main respiratory symptoms, whereas untreated patients continued to have symptoms. In conclusion, treatment of obstructive sleep apnea syndrome with an oral appliance in children with malocclusion is effective and well tolerated.

**SI TRATTA PROBABILMENTE DEL PRIMO LAVORO AL MONDO CHE DIMOSTRA  
L'EFFICACIA DELL'APPROCCIO OCCLUSALE NELL'OSAS IN ETA' PEDIATRICA.  
IL DISPOSITIVO IMPIEGATO E' LA PLACCA DI BERNKOPF**

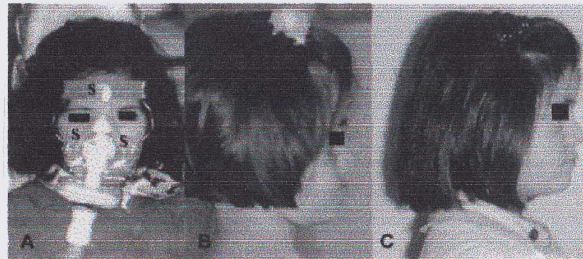
Il full text può essere richiesto all'autore [www.studiober.com](http://www.studiober.com) [edber@studiober.com](mailto:edber@studiober.com)

Indirizzo dell'autore: DR. EDOARDO BERNKOPF  
VICENZA 36100- Via Garofolano, 1 - Tel. 0444/545509  
PARMA 43100- Via Petrarca, 3 - Tel. e Fax 0521/236426  
ROMA 00100- Via Massaciucoli, 19 Tel. 06/86213428  
E-mail: edber@studiober.com  
Sito internet: <http://www.studiober.com>

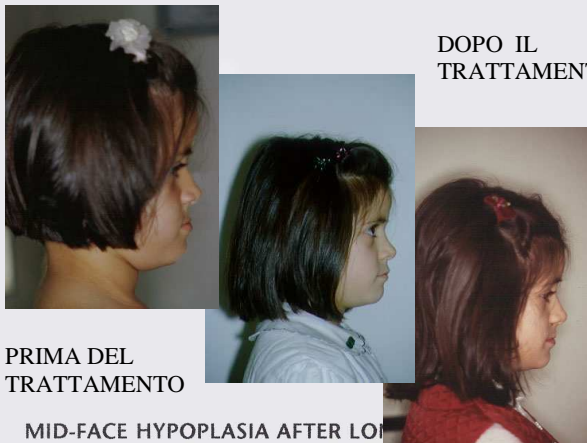AMERICAN JOURNAL OF RESPIRATORY AND CRITICAL CARE MEDICINE VOL 166 2002

Correspondence

- Li KK, Riley RW, Guilleminault C. An unreported risk in the use of home nasal continuous positive airway pressure and home nasal ventilation in children. *Chest* 2000;117:916-918.
- Villa MP, Dotta A, Castello D, Piro S, Pagani J, Palamides S, Ronchetti R. Bi-level positive airway pressure (BiPAP) ventilation in an infant with central hypoventilation syndrome. *Pediatr Pulmonol* 1997;24:66-69.
- Delaire J. Maxillary development revisited: relevance to the orthopaedic treatment of Class III malocclusions. *Eur J Orthod* 1997;19:289-311.
- Kilicoglu H, Kirlic Y. Profile changes in patients with class III malocclusions after Delaire mask therapy. *Am J Orthod Dentofacial Orthop* 1998;113:453-462.
- Takada K, Petdachai S, Sakuda M. Changes in dentofacial morphology in skeletal Class III children treated by a modified maxillary protraction headgear and a chin cup: a longitudinal cephalometric appraisal. *Eur J Orthod* 1993;15:221-222.



**Figure 1.** (A) photograph showing Delaire mask mounted on the nasal BiPAP mask with screws (S). (B) Photograph showing a profile of the patient before treatment with the modified Delaire mask. Note the deformed mid-face. (C) Photograph taken after treatment showing the facial structure returned to normal.



PRIMA DEL TRATTAMENTO

DOPO IL TRATTAMENTO

**MID-FACE HYPOPLASIA AFTER LONG-TERM NASAL VENTILATION**

To the Editor:

Continuous positive airway pressure (CPAP) and bilevel positive airway pressure (BiPAP) ventilation provide life support in most chronic respiratory diseases. In many cases, treatment starts early in life. In young children, noninvasive mechanical ventilation is increasingly delivered through a nasal facemask. Because at the age of 4 years 60% of the adult face has developed, early long-term treatment using a nasal mask carries a high risk of facial growth impairment. In a recent case report, Li and colleagues (1) noted that the force exerted by the mask during long-term use of nasal CPAP could retard facial development. In this letter, we describe the first case treated successfully with a corrective device. As previously reported (2), the girl, who is now 7 years old, began receiving ventilation therapy with nasal BiPAP for central hypoventilation syndrome (CHS) at the age of 9 months. The child's mother had refused permission for tracheotomy. CHS is defined as a failure in the automatic control of breathing that is present from birth, is characterized by hypoventilation that worsens during sleep, and is of unknown etiology. The girl has now developed normally both physically and psychologically, and all functional data suggest normal development. At the latest assessment, at the age of 7 years, the child had visible maxillary hypoplasia, not recognizable at previous assessments. After a diagnosis of mid-face hypoplasia and Angle Class III malocclusion based on a cephalometric evaluation, the orthodontist recommended starting orthopedic therapy. Presumably, during prolonged nasal BiPAP therapy, pressure of the headgear

and face mask unit, especially against the malleable nasal, zygomatic and maxillary area, had interfered with mid-face development. No members of the child's family had orthodontic anomalies.

To solve the problem of continuing nasal BiPAP without compromising normal facial development we mounted a common Delaire mask (Figure 1A), a standard orthodontic device in the treatment of Angle Class III malocclusion and severe maxillary hypoplasia (3, 4), onto the nasal BiPAP mask. The Delaire mask was mounted on the nasal BiPAP mask with screws (Figure 1A). The custom-designed screw device on the Delaire mask could be tightened or loosened so that the orthodontist could, when necessary, alter the distance between the two masks and minimize pressure of the mask on the face. It also allowed the mask to be fitted tightly over the patient's face to prevent air leaks.

The modified Delaire-BiPAP mask, applied to the patient's face and fixed to the upper dental arch with elastic bands, exerted suitable corrective orthopedic traction on the zygomatic-maxillary area, while the face-gear exerted a counteracting force on the chin (4) and forehead. The modified Delaire mask was applied at night and during the afternoon nap, for about 10 hours, while the child was being ventilated with nasal BiPAP. Within 10 months, the maxillary hypoplasia and the mandibular protrusion had visibly diminished (Figures 1A and 1B) and the cephalometric index normalized (subspinal point to nasion to supramental point angle: before treatment =  $-2.7^\circ$ , after treatment =  $-1.5^\circ$ ; sella to nasion to subspinal point angle: before =  $82.4^\circ$ , after  $83^\circ$ ; sella to nasion to supramental point angle: before =  $85.1^\circ$ , after =  $84.4^\circ$ ). This improvement agrees with published treatment times for children with Angle Class III malocclusion without nasal BiPAP treated with the Delaire mask (5). Because the early assessments disclosed no evidence of maxillary anomalies, the child did not initially undergo orthodontic follow-up. Therefore, we cannot say exactly when her mid-face hypoplasia began. The meaning of "long-term" ventilatory therapy is hard to define. In our case with a growing child, 6 years probably sufficed for the anomalies to develop, insofar as this period coincided with maximum skeletal growth. Apart from the duration of treatment, another cause of the ventilation-induced adverse effects in our patient could be the ventilatory pressures. The girl still wears the Delaire mask mounted onto the nasal ventilation mask. The combined appliance seems to achieve good ventilatory and orthodontic-orthopedic compensation. Our case again underlines the possible adverse effects of long-term mechanical ventilation on craniofacial development. To avoid these complications, growing children receiving long-term ventilation therapy via a nasal mask should undergo regular orthodontic surveillance.

MARIA PIA VILLA

JACOPO PAGANI

ROSA AMBROSIO

ROBERTO RONCHETTI

University of Rome, Sant'Andrea Hospital  
Rome, Italy

EDOARDO BERNKOPF  
Vicenza, Italy