Mondo Ortodontico *Vol. XIV, 2/89*

Bernkopf all'Amdi di Pesaro

Il 19 novembre il dottor Edoardo Bernkopf di Vicenza, un esperto della patologia e terapia dell'articolazione temporo-mandibolare ha tenuto una interessante conferenza all'Amdi di Pesaro specificatamente dedicata alle "Disfunzioni dell'Atm e del sistema cranio-mandibolo-vertebrale: soluzioni ortodontiche, protesiche e miste".

La storia dell'Atm è propria della nostra generazione che si è accorta che l'obiettivo dell'odontoiatria non è solo il dente, ma che il suo campo d'azione deve estendersi anche a strutture contigue, quali l'articolazione temporo-mandibolare. Si è inoltre compreso che tale articolazione è in rapporto con la colonna cervicale e che questa è connessa con la colonna lombosacrale. Ora ci si è fermati a questo punto, ma è presumibile ritenere che in futuro si prenderanno in considerazione i rapporti fra bocca e ginocchia e successivamente fra bocca e caviglie.

In definitiva il paziente va valutato nella sua interezza. Esso rappresenta un coacervo di chimica, di psiche e di struttura e talora per risolvere la sua patologia devono essere presi in esame tutti e tre questi elementi, pena il fallimento terapeutico. Ci si potrà avvalere di altri trattamenti collaterali coadiuvanti, ma questi da soli non potranno risolvere il problema.

Le disfunzioni del sistema stomatognatico infatti causano cefalea, rumori all'orecchio ed otalgia, disturbi dell'equilibrio, affaticamento oculare, dolori della colonna cervicale e lombosacrale e dolori facciali trigeminali.

L'oratore ha passato successivamente in esame nel dettaglio le varie forme di cefalee (la tensiva e la psicogena di competenza odontoiatrica coprono il 40% del complesso delle cefalee). Quando si verifica un contatto deflettante a livello molare per effetto dei piani inclinati insorgono latero-dislocazioni della mandibola. Il massetere ed in particolare il temporale saranno contratti per almeno 23 ore al giorno. Quando il soggetto chiude la bocca il sistema muscolare non sarà equilibrato, ma vi sarà una maggiore contrazione dal lato della deviazione ed un certo stiramento o minor contrazione dal lato controlaterale. Al problema strutturale può aggiungersi quello psicologico: in questo caso si tratta di una forma somato-psichica, non psicosomatica, ciò che porterebbe fuori strada.

Una ortodonzia ben orientata può risolvere una cefalea, altrettanto una ortodonzia scorretta può causare una cefalea. L'oratore è riuscito a risolvere in tutti i casi che ha trattato la cefalea quando questo sintomo era presente.

Fra il condilo e l'orecchio, due strutture affini dal punto di vista filogenetico, vi sono pochi millimetri di distanza. Le due formazioni sono separate da una trabecola ossea sottilissima ed il condilo ha un'attività continua. Ogni volta che il soggetto chiude la bocca, il condilo si sposta in addietro. Allorché si trova troppo indietro, come ad esempio in una malocclusione di II Classe, si determinerà una situazione di potenziale traumatismo.

Un condilo retruso, come si verifica nei casi di blocco articolare, favorirà l'insorgenza di disturbi auricolari (possono essere presenti acufeni, turbe dell'equilibrio ecc.). La otopatia può trovare dunque beneficio da un avanzamento del condilo, da un allargamento delle coane, e da un raddrizzamento del setto nasale. Non dunque terapia chimica, né psicologica, ma strutturale. Da menzionare ancora la correlazione tra patologia dell'Atm e disturbi oculari, quali la stanchezza visiva e la cefalea astenopica, i vizi di postura che interessano la colonna vertebrale (da una situazione disfunzionale si passa ad una artrosi).

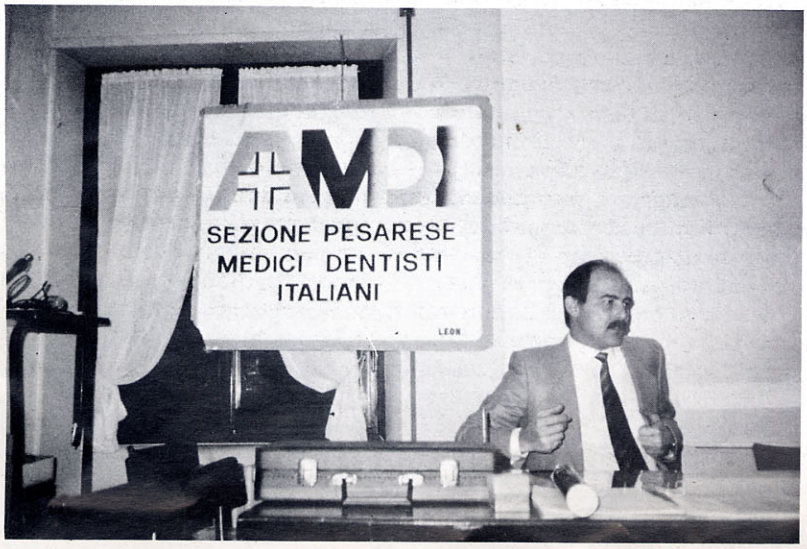

Il dottor Edoardo Bernkopf durante l'aggiornamento

zata, che è instabile, ed occorre pertanto un notevole supporto occlusale. Gli insuccessi si possono verificare proprio per la difficoltà di mantenere la posizione ideale raggiunta durante il successivo trattamento protesico od ortodontico.

In pratica si deve individuare una posizione preclick, ed occorre costruire i riposizionatori in maniera tale che una volta applicati in bocca la mandibola assuma la posizione prescelta. Si può utilizzare il deprogrammatore giò usato e con la resina a freddo fissare la giusta posizione mandibolare. Durante la manovra il paziente viene invitato a spingere con la lingua la resina in maniera che il vallo risulti sufficientemente esteso. In alternativa si devono dare al tecnico una resina con la registrazione (le chiavi posteriori vengono prese con eugenati) avvalendosi sempre dell'arco di trasferimento oppure placchette di registrazione. Si utilizza in genere l'altezza minima necessaria per non avere interferenze. Nei click precoci che compaiono entro 15 mm la ricattura del disco si ottiene frequentemente, oltre i 20 mm incominciano le difficoltà.

La zona A, come segnalato, è una posizione di centratura del condilo rispetto alla fossa ed è l'ubicazione ideale, la zona B è un po' più avanzata, più instabile e necessita di maggiori stop occlusali per evitare la retrusione della mandibola. Si tratta di una posizione di riabilitazione tipica dei pazienti che hanno portato riposizionatori mandibolari. Nella riabilitazione che utilizza la Zona C i rapporti condilo-meniscali sono alterati e si tratta di uno stato instabile. Si cerca la posizione in questo caso di minor disagio per il paziente. Il riposizionatore per la notte, presenta un vallo più accentuato per impedire la retrusione mandibolare. Si deve fare attenzione che detto vallo non crei danni parodontali a livello degli incisivi inferiori. Il paziente deve portare sempre un apparecchio, quello per la notte o quello per il giorno anche quando mangia e durante l'igiene orale non deve mai chiudere i denti.

Il riposizionatore di Sved che non copre le zone laterali dei denti (i premolari ed i primi molari) è indicato nei casi di morso profondo e nelle malocclusioni di II Classe, 2 divisione (contemporaneamente può essere attuata la cura ortodontica). Vi sono posizionatori con viti incorporate.

Fra i riposizionatori mandibolari, il più comune è il Gelb, gli altri servono più che altro per riabilitazioni occlusali. È molto estetico, trova la sua applicazione durante il giorno nei pazienti nei quali viene attuata una terapia di riposizionamento. Di solito viene abbinato, come già riferito, al riposizionatore superiore per la notte. Ben tollerato ed estetico, non interferisce con la fonazione. Vi è poi il riposizionatore di metallo (silver splint) che serve per colmare quelle incongruenze occlusali che possono manifestarsi tra una posizione iniziale di partenza ed una posizione finale di ricattura del disco.

L'onlay splint che rientra nell'apparecchiatura protesica va cementato ed è costoso. Il Richetts biotemplate è un apparecchio con rimodellamento in resina per la riabilitazione finale.

Nel caso di blocco articolare prima si usa il deprogrammatore muscolare, poi si eseguono esercizi di distrazione a livello della capsula articolare per dare possibilità al menisco di andare indietro, si praticano impacchi, poi si tenta la manovra di sblocco e se riesce si applica subito un riposizionatore superiore di un certo spessore per mantenere avanzata la posizione (in genere oltre la zona B) mandibolare. Dopo un paio di mesi di uso continuo, quando il paziente ha acquisito una certa memoria di chiusura in protrusiva può essere applicato in alternativa un riposizionatore inferiore. Poi, come citato, si deve gradualmente riposizionare il condilo un po' più indietro. Per riassumere la terapia, si inizia con il deprogrammatore superiore e/o inferiore. Successivamente, se vi è una ricattura del menisco spontanea, si passa ad un deprogrammatore a piano piatto totale per alcuni mesi e quindi alla terapia occlusale definitiva. Se viceversa permane uno scoordinamento condilo-meniscale si applicano i riposizionatori (diurno e notturno) poi si procede alla finalizzazione della terapia. Se si pone una resistenza occlusale posteriore e si esercita una forza anteriore si ha una distrazione a livello condilare. Casi con click tardivo senza dolori non vanno trattati.

La riabilitazione con riposizionatori porta il condilo in una posizione avanzata, che può essere accettata nei pazienti giovani dove vi è un rimodellamento.

La presenza di dolore richiede sempre un intervento. Nei pazienti che hanno già subito dei trattamenti senza esito la cura diventa più difficile.

Determinante è sempre la collaborazione e l'aspetto economico non va sottovalutato essendo trattamenti lunghi e costosi. A fine cura le arcate devono contattare insieme nello stesso istante in entrambi i lati, deve esserci una guida anteriore, non contatti distalizzanti né in chiusura né nei movimenti eccentrici, vi devono essere contatti verticali nelle fosse e nelle creste marginali, una protezione reciproca e le forze devono scaricarsi lungo gli assi longitudinali dei denti. Verranno trattati in futuro i seguenti temi: risonanza elettromagnetica (Marino, Di Gioia, Perrini) posturologia (Brugnolo, Fantilli, Santori), introduzione alle metodiche diagnostiche (Capurso), articolatori (Tanteri), valutazione neuromuscolare (De Nuccio).

G. A. R.